Ueber

Pfannenfrakturen.

(Mit 3 Abbildungen.)

Inaugural-Dissertation

zur

Erlangung der Doktorwürde

in der

gesamten Medizin

verfasst und einer

Hohen medizinischen Fakultät

der

Kgl. Bayer. Ludwig-Maximilians-Universität zu München

vorgelegt von

Shigeki Nakayama.
prakt. Arzt aus Japan.

München 1908.
Kgl. Hof-Buchdruckerei Kastner & Callwey.

Ueber

Pfannenfrakturen.

(Mit 3 Abbildungen.)

Inaugural-Dissertation

zur

Erlangung der Doktorwürde

in der

gesamten Medizin

verfasst und einer

Hohen medizinischen Fakultät

der

Kgl. Bayer. Ludwig-Maximilians-Universität zu München

vorgelegt von

Shigeki Nakayama.
prakt. Arzt aus Japan.

ACAD. LUDW. BAT. BIBL.

München 1908.
Kgl. Hof-Buchdruckerei Kastner & Callwey.

Gedruckt mit Genehmigung der medizinischen Fakultät der Universität München.

Referent:

Herr Geheimrat Professor Dr. Ritter v. Angerer.

Da das menschliche Becken teils durch knöcherne Verwachsungen seiner einzelnen Teile, teils durch starke Bänderverbindungen als Stützpunkt für die Lokomotionsorgane vortrefflich befestigt ist, da es ferner durch starke Faszien und dicke Muskelplatten sehr gut geschützt ist, so bedarf es bekanntlich für gewöhnlich einer sehr bedeutenden Krafteinwirkung, um die Widerstandsfähigkeit dieses soliden Gebildes zu überwinden und eine Fraktur in einem oder mehreren Bestandteilen herbeizuführen. Diese günstigen anatomischen Verhältnisse sowie das wichtige (mechanische) Moment, daß das Becken bei seiner Mittellage im menschlichen Körper nur selten einen Angriffspunkt für äußere Gewalten bietet, erklären uns die auffallende Tatsache, daß in sämtlichen Statistiken über Knochenbrüche die Rubrik der Beckenbrüche nur minimale Werte aufweist. Nach Bruns betragen sie nur 0,3%; doch muß man diese Zahl noch mit etwas Vorsicht aufnehmen, weil sicherlich Beckenbrüche in nicht allzu seltenen Fällen übersehen oder für einfache Kontusionen gehalten wurden. Finden wir doch in der Literatur mehrere solcher Fälle verzeichnet, in

denen dann später zufällig die Sektion ergab, daß es sich um eine Fraktur gehandelt hat. Heute besitzen wir ja in der Durchleuchtung mittels Röntgenstrahlen ein sehr wertvolles diagnostisches Hilfsmittel, das in unsicheren Fällen jeden Zweifel hebt und daher zur Kontrolle in allen angängigen Fällen herangezogen werden sollte; wahrscheinlich wird sich dann der Prozentsatz 0,3 als zu niedrig herausstellen.

Immerhin sind Frakturen des Beckens im Verhältnis zu denen der Extremitäten selten. Es ist dies ja auch ohne weiteres zu verstehen, wenn man die oben angeführten Gründe berücksichtigt. So berechnete Gurlt, der sich um die Statistik der Knochenbrüche überhaupt sehr verdient gemacht hat, folgende Zahlen: Es fanden sich im Hôtel Dieu in Paris im Verlauf von 11 Jahren unter 2347 Frakturen 9 Beckenbrüche = 0,38%; im Pennsylvania-Spital in Philadelphia a) in 17 Jahren unter 1810 Frakturen 8 Beckenbrüche = 0,44%, b) in 12 Jahren unter 1441 Frakturen 10 Beckenbrüche = 0,7%; im New-York Hospital innerhalb $12^1/_4$ Jahren unter 1722 Frakturen deren 23 = 1,4%; im Prager allgemeinen Krankenhaus innerhalb 12 Jahren unter 1086 Frakturen deren 20 = 1,8%; im Breslauer Allerheiligen-Spital in $4^3/_4$ Jahren unter 328 Frakturen 8 Beckenbrüche = 2,6%; im Londoner Middlessex-Spital in 6 Jahren unter 1901 Frakturen 7 Beckenbrüche = 0,37%; in der Halle'schen Klinik und Poliklinik in 25 Jahren unter 778 Knochenbrüchen 7 Beckenfrakturen = 0,9%;

in den Berliner Spitälern in 5 Jahren unter 1631 Frakturen 16 Beckenbrüche = 1%.

Aus einer anderen Zusammenstellung nach Lonsdale, Blasius, Gurlt, Weber, Krönlein und Fischer berechnete Bruns 0,8%; ebenso Riedinger; Hoffa und Rose nehmen 1% an, desgleichen auch König mit der Bemerkung, daß die nicht immer sichere Diagnose eine sichere Statistik ausschließe.

Aus der größten Frakturen-Statistik des Londoner Hospitales, welche 22616 Fälle von Knochenbrüchen aus den Jahren 1842—1862 umfaßt, resultiert auf die Beckenfrakturen ein Prozentsatz von 0,3.

Riedinger fand unter 159 Frakturen des Julius-Spitales in Würzburg aus den Jahren 1870—73 nur 1 Beckenfraktur = 0,6%.

Vorherrschend betroffen ist das männliche Geschlecht; Gurlt berechnete das Verhältnis der Beteiligung der beiden Geschlechter hierbei auf 1:3,9. Dem Berufe nach sind die Betroffenen meist Arbeiter, Bergleute oder Handwerker, welche meist den eine Beckenfraktur verursachenden Schädlichkeiten durch ihre Beschäftigung leichter ausgesetzt sind als Frauen. So ist es auch leicht erklärlich, daß das extreme Kindes- und Greisenalter so ziemlich verschont bleibt. So ersieht man aus der Statistik von Bruns, daß Beckenknochenbrüche überhaupt nur zwischen dem 10. und dem 70. Lebensjahr vorkommen und daß die

Frequenz derselben vom 10. Lebensjahr an steigt bis zum 6. Dezennium und dann sinkt. Das 2. Dezennium weist allerdings den höchsten Prozentsatz auf.

In den ersten 10 Lebensjahren sind die Beckenfrakturen wohl auch deswegen sehr selten, weil zu dieser Zeit die Knochen noch sehr biegsam sind. Hyrtl berichtet von einem 6jährigen Mädchen, welchem ein Lastwagen über das Becken ging, ohne daß eine Knochenfraktur zustande kam.

Was nun die Beteiligung der einzelnen Beckenknochen an der Gesamtzahl der Beckenfrakturen betrifft, so ergeben die Tabellen von Bartels, Michaelis und Streubel diesbezüglich sehr gute Anhaltspunkte, weshalb sie kurz angeführt seien.

I. Tabelle von Streubel über 21 Fälle von Beckenfrakturen; davon betrafen:

Frakturen des	Os pubis	12 Fälle
„ „	Os ischii	3 „
„ „	Os ilei	5 „
„ „	Os sacrum	1 Fall
„ „	Acetabulum	2 Fälle
„ der	Tubera ischii	1 Fall
Zerreissungen der	Symphysis pubis	4 Fälle
Zerreissungen der	Symph. sacro-iliaca	3 „

II. Tabelle von Bartels über 51 Fälle von Beckenfrakturen; davon waren:

Frakturen des	Os pubis	31 Fälle
„ „	Os ischii	13 „
„ „	Os ilei	10 „

Frakturen des	Os sacrum	5 Fälle
„	„ Acetabulum	5 „
„	der Tubera ischii	— „
Zerreissungen der	Symphysis pubis	20 „
Zerreissungen der	Symph. sacro-iliaca	10 „

III. Tabelle von Michaelis über 72 Fälle von Beckenfrakturen; davon waren:

Frakturen des	Os pubis	51 Fälle
„	„ Os ischii	20 „
„	„ Os ilei	18 „
„	„ Os sacrum	4 „
„	„ Acetabulum	10 „
„	der Tubera ischii	— „

Zerreissungen der Symphysis pubis und sacro-iliaca waren nicht angegeben.

Zusammenstellung der 144 Fälle:

Fracturae ossis	pubis	94 Fälle
„	„ ischii	36 „
„	„ ilei	33 „
„	„ sacri	10 „
„	acetabuli	17 „
„	tubera ischii	1 Fall
Zerreissungen der Symph.	pubis	26 Fälle
Zerreissungen der Symph.	sacro-iliaca	13 „

Darnach sind also unter 144 Fällen bereits 17 Pfannenfrakturen = 11,8%.

Vergleichsweise sei hier angeführt, daß in der Münchner chirurgischen Klinik des Herrn Geheimrat v. Angerer innerhalb der 3 Jahre 1905—1907 incl. unter den hier

aufgenommenen 12 Beckenfrakturen sich bereits 3 Pfannenbrüche befanden = 25%.

Diese wenigen Zahlen deuten schon darauf hin, daß mit der steigenden Vervollkommnung der modernen diagnostischen Hilfsmittel, vor allem der Röntgendiagnostik, sichtlich die relative Häufigkeit der Pfannenbrüche zunimmt, womit aber eine absolute Zunahme durchaus nicht behauptet werden soll; sie werden eben nur mit diesen Hilfsmitteln leichter erkannt als früher. Dabei ist jedoch nicht aus den Augen zu verlieren, daß aus diesem kleinen Zahlenmaterial keine weitgehenden Schlüsse gezogen werden können.

Bevor ich mich der näheren Detailierung der in hiesiger Klinik beobachteten Fälle von Pfannenfrakturen zuwende, will ich mich zuerst mit der einschlägigen Literatur kurz befassen.

Die ersten Beobachtungen von Pfannenbrüchen verdanken wir F. H. Hamiltons Werk „Knochenbrüche und Verrenkungen", welches Dr. Rose übersetzt hat. Er unterscheidet:

a) Brüche der Basis der Pfanne, mit oder ohne Verschiebung;
b) Brüche des Randes der Pfanne, mit oder ohne Verschiebung der Bruchstücke.

„Bei nicht mit Verschiebung der Bruchstücke begleiteten Frakturen der Pfanne kann nur die vorhandene Krepitation ein Zeichen der Verletzung sein und selbst der Nachweis dieser genügt kaum, den Chirurgen in den

Stand zu setzen, diesen Bruch von einem solchen des Schenkelhalses, innerhalb der Gelenkkapsel und ohne Verschiebung, zu unterscheiden. Es ist daher wahrscheinlich, daß sich ein solcher Bruch nur an der Leiche nachweisen läßt; doch ist es von geringer Wichtigkeit, daß die Diagnose festgestellt wird, indem unter allen Umständen weder Schienen noch andere chirurgische Vorrichtungen dienlich sein können. Eine so schwere Verletzung wie ein Bruch des Acetabulum muß notwendigerweise den Körper so stark quetschen und die Eingeweide des Beckens so erschüttern, daß der Verletzte gezwungen ist, sich während mehrerer Tage ruhig zu verhalten, und dies ist alles, was nötig befunden wäre, wenn man die Natur der Verletzung hätte genau bestimmen können."

Ich habe diese klassischen Aeußerungen deswegen so ausführlich wiedergegeben, weil sie uns als erste eingehende und von anerkannter Seite stammende Kritik dieser schwierigen Verletzung sehr wertvoll sind, wenn sie auch nicht mehr in allen Teilen als richtig betrachtet werden können.

Die frühesten, allerdings auch nicht intra vitam diagnostizierten Verletzungen, waren schon vor Hamilton von Mc. Tyer von dem Glasgow Royal Infirmary in Glasgow Medical Journal für Februar 1830 publiziert worden.

Der erste Fall betrifft einen 27jährigen Mann, auf dessen Rücken eine Anzahl von Backsteinen gefallen waren, während er das

rechte Knie auf den Rand eines Grabens gestützt hatte. Man nahm aus den vorhandenen Symptomen eine Schenkelhalsfraktur an, während die Sektion einen Pfannenbruch mit Absprengung eines Randstückes ergab.

Auch im zweiten Falle hatte man eine Fractura colli angenommen und die Sektion ergab auch hier eine Fraktur des Pfannenrandes.

Der dritte Fall, den Mc. Tyer bei einer Leiche sah, ließ gleichfalls intra vitam eine einfache Luxation annehmen, doch zeigte die Sektion den hinteren und unteren Pfannenrand gebrochen und nach dem Steißbein zu verschoben, während der Kopf des Femur auf dem Musculus pyriformis, über der Incisura ischiadica ruhte.

Der vierte Fall wurde im Seziersaal entdeckt; doch ist die Geschichte desselben unbekannt. Ein Fragment des oberen und hinteren Pfannenrandes war abgebrochen und mit leichter Verschiebung wieder vereinigt.

Nach dieser geschichtlichen Rekapitulation teilt Hamilton selbst einen von ihm richtig diagnostizierten Fall von Pfannenbruch mit: Am 3. Februar 1847 war ein Arbeiter von einer schweren Eisenmasse gequetscht worden. Die herbeigerufenen Aerzte erkannten auf eine Luxation des linken Oberschenkels und führten die Reposition aus, wobei sie ein Krepitationsgeräusch vernahmen. Nach drei Tagen wurde der Oberschenkel aufs neue durch eingetretene Muskelkrämpfe luxiert, worauf

ihn Hamilton mittels Flaschenzug wieder einrichtete, ohne dabei Krepitation zu vernehmen. Nach sieben Tagen wiederholte sich genau derselbe Vorgang zweimal, wobei wieder Krepitation auftrat. Erst die nunmehr von Hamilton gestellte Diagnose auf eine Luxation des Oberschenkels mit Absprengung des Pfannenrandes führte zur Anlegung eines permanenten Zugverbandes, unter welchem der Gelenkkopf in einer neugebildeten Pfanne auf der hinteren Fläche des Darmbeines einheilte.

Ein zweiter analoger Fall entstammt der Praxis von Keate. Hier war der Oberschenkelkopf nach unten verschoben, und man konnte ihn in der Gegend des Tuber ischii fühlen. Die Anwesenheit einer Reibung wie von zerrissenem Knorpel ließ ihn vermuten, daß der knorpelige Rand der Pfanne abgebrochen sei. Hier gelang es den Oberschenkel in der richtigen Stellung zu erhalten.

Im nächstfolgenden Jahre 1878 erschien die erste Dissertation, welche sich mit diesem Thema befaßte, von B. Ass in Jena, in der wiederum 2 derartige Fälle aus der Klinik von Professor Ried mitgeteilt wurden.

a) Ein 40jähriger Mann war in einem Steinbruch verschüttet worden, während er in gebückter Stellung gearbeitet hatte. Von dem herbeigerufenen Amtsarzt sowohl wie von Professor Ried nach Einlieferung in die Klinik ward die Diagnose auf Luxation des Oberschenkels (rechts) gestellt und Repositionsversuche vorgenommen. Während ersterer da-

bei kein Glück hatte, gelang es Ried unter genügender Assistenz leicht die Einrichtung herzustellen, welche aber nur auffalled kurze Zeit bestehen blieb, wobei auch deutliche Krepitationsgeräusche vernommen worden waren. Hieraus diagnostizierte Ried eine Luxation des Femur mit Absprengung des hinteren oberen Pfannenrandes und verordnete permanente Extension im Hagedorn-Dzoudi'schen Apparat, worauf gute Heilung eintrat.

b) Ein 18jähriger Junge war bei der Fahrt bergab mit dem gebeugten rechten Unterschenkel gegen ein Wagenrad heftig aufgeprellt, wobei hinter seinem Rücken ein Bierfaß eine starre Rückwand gebildet hatte. Geringe Verkürzung, Innenrotation, federnde Fixation, leichte Beugung im Kniegelenk usw. veranlaßten den herbeigeholten Arzt, eine Luxation anzunehmen und Repositionsversuche anzustellen. Infolge eines dabei wahrgenommenen Krepitationsgeräusches änderte er seine Ansicht dahin, daß ein Schenkelhalsbruch vorliege und legte einen Kleisterverband an. Nach Einlieferung in die Klinik konstatierte Ried Luxation des Femurkopfes mit Bruch des hinteren Pfannenrandes. Reposition, Bonnet'sche Drahthose, Heilung. —

Nachdem somit von diesen beiden Autoren die Aufmerksamkeit der Chirurgen auf diese seltene Verletzung gelenkt und deren Diagnose wenigstens nach den Hauptgesichtspunkten festgestellt worden war, erfuhren die Frakturen des Beckens und somit auch die der

Pfanne eine sehr intensive wissenschaftliche Bearbeitung, die wir in einer umfangreichen Literatur niedergelegt finden.

Malgaigne, Roser, Hueter, König u. a. studierten und erläuterten zunächst die verschiedenen Arten der Beckenbrüche und deren Verlaufsrichtungen, während Kusmin, Arcilza und Messerer durch hochinteressante und grundlegende Versuche an Leichen die Entstehungsweisen der Beckenfrakturen zu ergründen und künstlich nachzuahmen suchten.

Wenn ich hiervon nur die auf die Pfannenbrüche bezüglichen Beobachtungen herausgreifen soll, so bilden diese nach Hoffa und Helferich eine Art Mittelding zwischen isolierten und Beckenringbrüchen, je nach dem Zusammenhang, in welchem sie auftreten. Die Pfanne kann einerseits durch Absprengungen von Randteilen verletzt sein und so die Grundlage für die seltenen sog. habituellen Hüftgelenksluxationen bilden. Oder es kann die Pfanne gelegentlich in ihre drei anatomischen Bestandteile zersprengt werden, so daß die Trennungslinien entsprechend den früheren Knorpelfugen verlaufen und so die Form eines Y bilden: Basisfrakturen. Endlich kommt es nach Hoffa sehr selten vor, daß der Gelenkkopf diese Bruchlinien so weit ausdehnt, daß er durch sie in das Beckeninnere hineintritt — „Luxatio femoris centralis“.

Sind somit hinsichtlich der verschiedenen

Arten der Pfannenbrüche die Verhältnisse relativ einfach gelagert, so kann dies hinsichtlich der Entstehung derselben nicht behauptet werden. Wie bei der Aetiologie der Beckenbrüche überhaupt kommen — abgesehen von den durch Dyskrasien oder durch degenerative Zustände des Knochens hervorgerufenen und dann meist durch geringe Gewalteinwirkung entstehenden Frakturen der Beckenknochen — in der Mehrzahl der Fälle als wesentliches Moment für die direkten Frakturen in Betracht: am häufigsten Schlag oder Stoß mit einem harten Körper, Ueberschüttung, Ueberfahrenwerden, Fall aus beträchtlicher Höhe auf eine harte Fläche, Sturz vom Pferde, Auffallen einer schweren Last auf den Körper, Einklemmungen zwischen Puffern sowie endlich kriegstechnische Schußverletzungen in Betracht. Letztere bewirken meist lokale Frakturen derart, daß ein Loch oder ein Splitterkanal entsteht. Die genannten Autoren verwandten bei ihren Versuchen Einklemmungsvorrichtungen oder Gewichtsbelastungen mit und ohne Anwendung von treibender Gewalt.

Dabei waren zwei Faktoren von wesentlicher Bedeutung: 1. Der Angriffspunkt der einwirkenden Kraft und 2. die Widerstandsfähigkeit der verschiedenen Abschnitte des Beckenringes.

Bei der Schilderung seiner Versuche sagt König u. a. folgendes: „Die Variationen der vorderen Brüche sind entweder Näherung der Symphysis ossis pubis auf der einen oder an-

deren Seite, oder eine Abweichung in dem Sinne, daß die Fraktur eine bedeutende Strecke ins Hüftgelenk hineingeht, indem der Schambeinteil des Gelenkes mehr oder weniger nahe an der knorpeligen Verbindung mit Sitz- und Darmbein herausbricht. Besonders bei einseitigen Brüchen des vorderen Beckenringes scheint die Pfanne manchmal auseinandergesprengt zu werden, während gleichzeitig der Ramus descendens des Schambeines einbricht.

Kusmin hat bereits in den 70er Jahren Versuche derart angestellt, daß er ein Holzstück von 80 Pfund oder ein Metallgewicht von 80—160 Pfund mit oder ohne Gewalt herabfallen ließ oder das Becken in einen Schraubstock preßte. Die Gewalteinwirkung erfolgte dabei in frontaler und sagittaler Richtung auf die in sitzender oder vornübergebeugter Stellung sich befindlichen Leichen. Seine Versuche bestätigten obige Resultate. Er sagt dabei u. a.: „Wirkt die Kraft auf die Spinae anteriores super. in sagittaler Richtung, so streben die Darmbeine nach außen und die Abtrennung derselben erfolgt von der vorderen Beckenwand entweder im Gebiete dieser vom Os pubis und Os ischii zugleich oder vom Os pubis bis Acetabulum und vom Os ischii vorne beim Tuber ischii, oder es erfolgt eine Fraktur in der Nähe des Tuber pubicum. — „Bei Schlag auf die parallel gestellten Oberschenkel in der Absicht auf das Acetabulum zu wirken und das Caput femoris in das Beckeninnere zu treiben, kam eine Pfannenfraktur nicht zustande, wohl

aber, wenn der Schlag auf die stark abduzierten unteren Extremitäten erfolgte."

Messerer hat ähnliche Versuche angestellt; er kam u. a. zu folgenden, oben nicht genannten Ergebnissen:

„Druck in querer Richtung in der Höhe der Acetabula führt zu ein- oder doppelseitiger Fraktur der horizontalen Schambeinäste sowie des Kreuzbeines, indem dessen vordere Wand nahe der Verbindung mit dem Darmbein von oben nach unten, also an der von König beschriebenen Stelle brach. In einem Falle erfolgte ein Riß der Pfanne selbst, was auch am Lebenden, freilich sehr selten, beobachtet wird."

„Frakturen der Pfanne entstehen durch direkte Gewalt sowie durch Gegenschlag oder durch Fall auf den Trochanter oder auf die Füße. Es kann dabei nur zu einfachem Sprung oder zur Ablösung des Pfannenrandes kommen, es können aber auch die Körper der drei die Pfanne zusammensetzenden Knochen getrennt werden und zwar so, daß die Frakturlinien sternförmig von der Pfanne ausstrahlen (Lawson)."

„Ferner wurde auch Ablösung und Zerschmetterung des Pfannenbodens beobachtet, wobei dann der Oberschenkelkopf in die Bauchhöhle eintritt."

Endlich stellte Kusmin als Ergebnis seiner Versuche die Regel auf, daß die Pfannenbrüche meist da entstehen, wo die Knochen am dünnsten sind oder in dickere Partien über-

gehen oder in den Jugendjahren durch Knorpelfugen verbunden waren.

Endlich soll auch die Ansicht Gräßners nicht unerwähnt bleiben, wonach bei der Entstehung der Brüche des Bodens der Pfanne sicherlich auch die momentane Stellung des Schenkelhalses im Augenblick der Gewalteinwirkung eine große Rolle spiele. Theoretisch am günstigsten wäre seiner Anschauung nach dessen Außenrotation, weil in dieser Stellung der Kopf in die vorerwähnte prädisponierte Stelle der Pfanne (nach Kusmin) hineingetrieben würde.

Auf welche Symptome stützt sich nun die Diagnose einer Pfannenfraktur?

Wie wir oben gesehen haben, beanspruchte Hamilton die Zeichen einer Luxation des Oberchenkelkopfes mit Krepitation und die große Neigung des eingerichteten Gelenkkopfes, in seine abnorme Stellung zurückzukehren, um mit aller Sicherheit eine Fraktur des Pfannenrandes zu erkennen. Nehmen wir dazu noch heftige Schmerzen in der Gegend des Hüftgelenkes, besonders bei Druck auf die Trochanteren und bei Stoß gegen die Ferse, Krepitation bei Druck auf den Trochanter, Ekchymosen oberhalb des Lig. Pouparti (Lossen). Dann haben wir auch unsere heutigen diagnostischen Anhaltspunkte für Erkennung eines Bruches des Pfannenrandes angegeben.

Gräßner erkennt den Pfannenbasisbruch an folgenden Symptomen: Stand der Trochanterenspitze in der Roser-Nélaton'schen Linie;

keine Verkürzung des Beines; Annäherung des Beines an die Mittellinie mit Abflachung der Trochanterengegend; beschränkte und schmerzhafte Innenrotation; Druckempfindlichkeit der Pfannengegend bei tiefem Eindrücken dicht über dem Lig. Pouparti in die Regio hypogastrica; druckempfindliche Vorwölbung der Pfannengegend bei rektaler Untersuchung. Endlich zeigt auch das Röntgenbild die Vorwölbung resp. Fraktur des Pfannenbodens und läßt uns den Irrtum einer eingekeilten Schenkelhalsfraktur leicht ausschließen.

Schnizer faßt die Symptome der Pfannenfrakturen folgendermaßen zusammen: „Verkürzung der Extremität bei Verlagerung der Fragmente. Knie und Fußspitzen sehen nach innen. Der Abstand beider Trochanteren von den Spinae ossis ischii ist derselbe. Sind die Fragmente nicht verlagert, so hat man die Symptome der Unbeweglichkeit des Schenkels und den fixen Bruchschmerz. Ist das Caput femoris durch den Beckenboden eingetrieben, so findet man Unbeweglichkeit der Extremität, Tiefertreten des Trochanters, Rotation nach auswärts mit Verkürzung des Beines.

Aus diesem stufenweisen Wechsel der Symptome können wir entnehmen, daß es verschiedene Grade der Pfannenbasisbrüche geben muß. Sie sind nach Richtung und Ausdehnung der Bruchlinien sehr verschieden: Bald ist es nur ein einfacher Sprung, bald sind die Körper der drei in der

Pfanne zusammenstoßenden Knochen ähnlich wie bei der Epiphysenablösung voneinander getrennt (A. Cooper); in anderen Fällen ist der ganze Boden der Pfanne abgelöst oder zerschmettert, so daß sogar der Oberschenkelkopf durch die so entstandene Lücke mit einer mehr oder weniger großen Kugelhaube in das Beckeninnere eindringen kann. Man unterscheidet demnach drei Grade der Pfannenbasisbrüche:

1. Defraktion der Pfanne in Sternfigur — in 3, selten 4 Fissuren;
2. Ausbrechen des Beckenbodens, der sodann gegen das Innere des Beckens vorspringt;
3. völlige Durchbrechung desselben mit Verrenkung des Schenkelkopfes in das Beckeninnere.

Hinsichtlich der Pfannenrandbrüche ist ja die Sache viel einfacher; man unterscheidet nur Aussprengungen des knorpeligen Teiles, von denen des knöchernen und bezeichnet einfach die Gegend des ausgebrochenen Stückes (meist des hinteren und oberen Randes).

Kehren wir nach dieser Exkursion über die Einteilung der Frakturen nochmals kurz zur Besprechung der Symptome derselben zurück, so ist es wohl selbstverständlich, daß die aktive Beweglichkeit des verletzten Beines fast aufgehoben ist. Ungleich wichtiger ist die Lokalisation des typischen Bruchschmerzes in die Gegend der Pfanne und die hochgradige Steigerung der Schmerzhaftigkeit

beim Andrücken des Beines gegen die Pfanne. Die Erklärung dieser beiden Symptome ist wohl selbstverständlich. Die Verkürzung des Beines gehört nicht zu den konstanten Erscheinungen, nach den Erfahrungen Wilms soll sie sich sogar nur ausnahmsweise finden, wenn der Kopf sehr weit durch die Pfanne getreten ist und schwere Beckenfrakturen komplizierter Art vorliegen.

Von großer Wichtigkeit ist die Verschiebung der Längsachse des Oberschenkels medianwärts und die Abflachung der Trochantergegend oder mit anderen Worten die Annäherung des Trochanters an die Medianlinie ohne wesentliche Verschiebung in der sagittalen Richtung. Sie läßt eigentlich nur zwei Möglichkeiten zu: entweder Schenkelhalsbruch oder Luxatio centralis. Arreger, der sich mit letzterer besonders eingehend beschäftigt hat, hebt dieses Symptom bei ihr ganz besonders hervor, weist aber auch gleichzeitig darauf hin, daß es allein nicht beweisend ist für eine Luxatio centralis, so wichtig es in Verbindung mit anderen Symptomen sein kann. — (Die Verkürzung der Distanz zwischen Symphyse und Trochanter der verletzten Seite muß sich zwar stets, aber nicht ausschließlich bei der Luxatio centralis finden. Sie ist z. B. auch ein Hauptsymptom bei der Schenkelhalsfraktur, wie schon oben erwähnt.)

Zu Verwechslungen mit Pfannenfrakturen können Anlaß geben: Kontusion des Hüftgelenkes und eingekeilte Schenkel-

halsfraktur. Gegen Verwechslung mit Kontusionen schützt die Abflachung der Trochantergegend, die mediale Annäherung sowie ganz besonders neben der rektalen bezw. vaginalen Untersuchung das Röntgenbild. Gegen eine Verwechslung mit eingekeilter Schenkelhalsfraktur kommt in Betracht der Stand der Trochanterspitze in der Roser-Nélaton'schen Linie, das Fehlen jeglicher Verkürzung der Extremität, vor allem auch die kombinierte Untersuchung und das Röntgenbild.

Gerade für die Pfannenbrüche sollen die Ekchymosen von besonderem Wert als indirekte Zeichen sein. Eine Verfärbung oberhalb des Leistenbandes gilt als bedeutungsvoll, weil sie den Pfannenbruch von dem intrakapsulären Schenkelhalsbruch unterscheidet, dessen Bluterguß stets unterhalb des Leistenbandes zum Vorschein kommen soll (Rose).

Ueber den Stand der Trochanterspitze in der Roser-Nélaton'schen Linie äußert sich Gräßner folgendermaßen: Diese von der Spina iliaca ant. sup. zum Sitzknorren gezogene Linie geht durch das Zentrum der Pfanne, und die Spitze des Trochanters steht in gleicher Höhe mit dem Zentrum des Gelenkkopfes. Bei horizontalem Eindringen des Kopfes in die frakturierte Pfanne bleibt daher die Trochanterspitze in dieser Linie, wobei die Entfernung zur Mittellinie um soviel abnimmt, wie der Kopf eindringt. Es handelt sich hier um Maße von höchstens 1 cm in den meisten Fällen. Bei solchen Differenzen sind

Fehlerquellen nicht ausgeschlossen. Doch ist zu betonen, daß bei den vielfachen Messungen immer die gleichen Maße gewonnen wurden. Des weiteren hebt Gräßner hervor, daß bei diesen Differenzen von 1 cm und darunter die Abflachung der Trochantergegend immer ausgesprochen und auf den ersten Blick die mediale Verschiebung erkennbar war. Besonders auffallend erschien Gräßner die in allen seinen Fällen beobachtete Beschränkung der Innenrotation; indes riefen selbst energische Versuche, das Bein nach innen zu rotieren, nach mehreren Wochen keinerlei Schmerz hervor, während diese Bewegungen im Hüftgelenk kurz nach der Fraktur äußerst schmerzhaft waren. Gräßner gibt dafür folgende Erklärung:

„Die prädisponierte Bruchstelle des Pfannenbodens liegt in der medialen Hälfte derselben. Bei Außenrotation wird diese Stelle entlastet, während bei Innenrotation der Kopf mehr in die frakturierte Gegend hineindrängt. Hierdurch werden starke Schmerzen ausgelöst und eine krampfhafte Muskelspannung sucht die Innenrotation zu verhindern. Daß in einzelnen Fällen auch nach Wochen noch diese Beschränkung der Innenrotation und zwar ohne Schmerzempfindung bei dieser Bewegung bestand, ist vielleicht durch eine überreiche Kallusbildung an der frakturierten Stelle bedingt, die dann ein mechanisches Hindernis abgibt.

Großes Gewicht ist auf die rektale bezw.

vaginale kombinierte Untersuchung zu legen, welche darin besteht, daß die äußere Hand durch gleichzeitiges tiefes Eindringen in die entsprechende Regio hypogastrica der inneren Palpation entgegenarbeitet. Bei einiger Uebung gelingt die Abtastung der inneren Pfannengegend zumal bei mageren Personen leicht.

Beachtenswert erscheinen mir auch die Ausführungen Gräßners über die Röntgenbilder des Beckens. Er sagt u. a.: Es läßt sich nicht leugnen, daß bei Beckenaufnahmen durch fehlerhafte Lagen des Beckens bezw. der Beleuchtungsröhre vielfach Bilder entstehen, welche zu falschen Schlüssen Anlaß geben. Ferner muß daran gedacht werden, daß, wie Hasse gezeigt hat, unter 90% der Becken aller Erwachsenen sich eine Ungleichheit der beiden Beckenhälften findet. Es ist daher zu verlangen, daß immer das ganze Becken gleichzeitig aufgenommen wird und daß anscheinend abnorme Befunde erst dann als solche gedeutet werden, wenn die völlige Symmetrie beider Beckenhälften auf dem Röntgenbilde ganz sicher steht. Und auch dann können nur ausgesprochene markante Veränderungen als Beweis dienen.

Die das Becken lädierende Gewalt beschränkt sich aber nicht immer auf den knöchernen Ring oder dessen einzelne Partien allein, sondern es kommt in vielen Fällen zu komplizierenden Verletzungen der im Innern des Beckens eingeschlos-

senen Organe. Abgesehen von den bei jeder Fraktur gesetzten Quetschungen oder Zerreißungen der umgebenden Weichteile sind von besonders übler Bedeutung die Läsion von Nerven und größeren Gefäßen. Von seiten des Nervensystems können sowohl Erschütterungen des Gehirns und Rückenmarkes mit nachfolgendem Shok als auch Beschädigungen und Zerreißungen einzelner in der Nähe der frakturierten Knochen verlaufender Nervenstämme mit nachfolgenden bleibenden oder vorübergehenden Lähmungen und Neuralgien infolge Druck des Callus usw. zu verzeichnen sein.

Stets treten auch Verletzungen von größeren oder kleineren Gefäßen auf, welche zu Blutextravasaten führen. In der Tat findet man auch bei frischen Sektionen stets einen reichlichen intra- und extraperitonealen Bluterguß in der Umgebung der Frakturstelle. Ja es kann infolge Zerreißung der großen Beckengefäße durch eingedrungene Knochensplitter der Pfannenbasis sogar zum Verblutungstod kommen. Bei größeren Blutungen verursacht das in die Bauchhöhle eingedrungene Blut bei intaktem Peritoneum eine deutliche, an Tumor gemahnende Dämpfung über dem Lig. Pouparti der verletzten Seite. Ist dagegen das Peritoneum eingerissen, so muß das Blut als freibeweglicher Erguß in der Bauchhöhle nachzuweisen sein (König).

Die wichtigste und bedeutendste aller Komplikationen, die bei Pfannenbrüchen, allerdings selten, vorkommen, sind die Verletzungen der

Harnröhre und der Harnblase. In der Literatur wurde mir nur ein Fall bekannt, in welchem die Zerreißung der Blase durch einen Splitter der deprimierten Pfannenbasis verursacht worden war. In den meisten der mit solch schweren Verletzungen kombinierten Fällen handelte es sich eben nicht um isolierte Brüche der Pfannen, sondern es bestanden gleichzeitig noch anderweitige Knochenverletzungen am Beckenring, meist Brüche des Ramus descendens ossis pubis oder des Ramus ascendens ossis ischii. Es kommt dadurch zu Harnverhaltung und Harninfiltration, zur Bildung von Harnabscessen, Peritonitis und Uraemie. In günstigeren Fällen wurden Blasen-Mastdarm- bezw. Blasen-Scheidenfisteln bezw. Neubildung von abgesackten Erweiterungen der Blase beobachtet.

Auch Verletzungen des Mastdarms durch gesplitterte Beckenfrakturen wurden bisweilen beobachtet. Als Symptom treten in diesem Falle besonders Schmerzen bei der Defäkation bezw. vorübergehende Kotretention auf. Sehr selten endlich sind die Komplikationen durch Quetschung des Darmes, Einreissen der Darmwand infolge Ueberschreitung der Elastizitätsgrenze, Berstung der gefüllten Darmschlingen oder Anstechen derselben durch abgesprengte Knochensplitter.

Daß all die genannten Komplikationen die Prognose der Pfannenbrüche wie der Beckenbrüche insgesamt wesentlich verschlechtern, ist ja selbstverständlich. Ich

glaube indes umgekehrt annehmen zu dürfen, daß bei dem Vorhandensein derartiger, das ganze Krankheitsbild beherrschender Nebenverletzungen die genaue Diagnose eines vielleicht geringgradigen Pfannenbruches derart erschweren bezw. in den Hintergrund drängen, daß letztere bisweilen auch ganz übersehen bezw. verkannt würden, wenn nicht die Autopsie sie aufdeckte. Im übrigen aber ist die Prognose der beiden Arten der Pfannenbrüche eine relativ günstige, soferne nur die Diagnose frühzeitig und richtig gestellt wird, um die therapeutischen Eingriffe darnach bemessen zu können. Dabei hat man wie bei den übrigen Beckenbrüchen die unmittelbaren von den späteren Folgen zu unterscheiden. Die Frakturen ohne Mitbeteiligung der Beckenorgane pflegen nach Bergmann-Bruns-Steinthal eine günstige unmittelbare Prognose zu geben; sie erfordern in einfachen Fällen eine Behandlungsdauer von 1—2 Monaten, während die schweren Pfannenbrüche bis zu 6 Monate und noch länger im Spitale behandelt werden mußten. Aber trotz der schwersten Verletzungen sieht man, wenn keine inneren Komplikationen vorliegen, die Kranken genesen.

Indes bleibt in den meisten Fällen die Prognose quoad restitutionem ad integrum sehr zweifelhaft, indem gerne eine dauernde Funktions-Störung oder -Einschränkung erhalten bleibt. Namentlich bleibt infolge mangelhafter Ausheilung der Pfanne eine leichte Ver-

kürzung der Extremität zurück, welche hinkenden Gang zur Folge hat. Bei älteren Leuten, namentlich jenseits der Vierziger soll nach Bergmann die Prognose insoferne ungünstig sein, als hier gerne, ob es sich um einen Bruch des Pfannenrandes oder des Bodens handelt, eine Arthritis deformans sich anschließt.

Die Behandlung der Beckenbrüche hat nach Steinthal dreierlei Aufgaben zu erfüllen: 1. den Verletzungsshock zu heben, 2. die verlagerten Bruchstücke möglichst in regelrechte Stellung zu bringen und 3. den Komplikationen von seiten der Beckenorgane entgegenzuwirken.

Bei Behandlung der Pfannenbrüche sind diese allgemein gehaltenen Maßregeln nur sehr unvollständig anzuwenden. Am zweckentsprechendsten erscheint immer noch die von Bardenheuer angegebene Extensionsbehandlung. Es wird eine Längsextension des ganzen Beines mit etwa 12 bis 15 kg nach unten und eine Querextension des oberen Endes des Oberschenkels nach außen mit ca. 5—7 kg angelegt. Um zu verhüten, daß die Kranken zu sehr nach der gesunden Seite ausweichen, wurde über der Hüfte noch eine Querextension mit 3—5 kg nach der kranken Seite hin hinzugefügt. Durch die Querextension des Oberschenkels nach außen soll der Kopf von der frakturierten Stelle entfernt und nach außen gelenkt werden.

Dazu empfiehlt Steinthal noch, daß man die Kontraextension wegen der Schmerzhaftig-

keit eines Perinealgurtes gerade bei Beckenbrüchen am besten durch Höherstellen des unteren Bettendes ausführen soll.

Da schon die einfache Erschütterung des Beckens eine Lähmung des Mastdarmes und der Blase verursachen kann, so hat man auch hierauf seine Aufmerksamkeit zu richten; bei unwillkürlichem Harnträufeln empfiehlt es sich sehr, nicht bloß ein ständiges Uringlas zu geben, sondern auch die Dammgegend durch dicke Wattelagen abzupolstern; man erhält sonst leicht durch den rückwärtslaufenden Urin bisweilen unangenehme Decubital-Geschwüre.

Andere Autoren haben empfohlen, den leicht abgleitenden Femurkopf durch eine bis zum Rippenbogen reichende Gipshülse in möglichst günstiger Stellung zu fixieren. Dadurch würde allerdings die etwas komplizierte Doppelextension wegfallen und ein Zurückgleiten des Kopfes in seine pathologische Stellung vermieden; jedoch ist namentlich bei den obengenannten Komplikationen der inneren Verletzungen diese Methode mit Rücksicht auf die übrigen Wundverhältnisse schwer anwendbar.

Wohl zu berücksichtigen ist in den ersten Tagen auch das Allgemeinbefinden des Patienten, das in schweren Fällen infolge der Shockwirkung ein so schlimmes sein kann, daß es weder Untersuchung noch Narkose gestattet. In solchen Fällen warte man ruhig eine Besserung des Kräftezustandes ab bezw. suche sie

durch entsprechende Maßnahmen zu unterstützen, soferne nicht bedrohliche Anzeichen von seiten der Blase oder Darmstörungen zu energischerem Vorgehen zwingen. Im Zweifelsfalle wird sodann die Untersuchung in Narkose sicherlich zu raten sein.

Langenbeck empfiehlt bei der Behandlung der Brüche des Acetabulum mit Verschiebung der Bruchstücke nach erfolgter Reduktion stets die Anwendung der von Bonnet angegebenen Drahthose, während Busch in den gleichen Fällen mit Vorliebe die obengenannte Gipshose anlegen läßt, weil durch sie die Dislokation der Bruchstücke am besten verhindert werde.

Rose empfiehlt die Lagerung auf Daniels Invalidenbett oder auf ein ähnlich selbstständig konstruiertes Lager, das in eine doppelte Ebene verwandelt werden kann und es ermöglicht, die Kniee über den dadurch gebildeten Winkel zu hängen, so daß das Gewicht des Oberkörpers das Becken vom Oberschenkel abzieht. Oder er wählt die einfache Extension wie bei den Oberschenkelbrüchen und legt, um der Neigung zu Dislokationen des Oberschenkels entgegenzuwirken, ein Band so um das Becken herum, daß der Oberschenkelkopf möglichst in die Pfanne hineingedrückt wird.

Wilms Ansicht geht dahin, daß die normale Stellung des Kopfes in der Pfanne am besten dadurch erreicht wird, daß man das Bein im Hüftgelenk beugt und etwas adduziert.

Die Prinzipien der Nachbehandlung sind bei all diesen genannten Modifikationen dieselben. In einfachen Fällen, in denen keine Indicatio vitae vorliegt, ist strengste Bettruhe die erste und nötigste therapeutische Maßnahme, wobei eine bequeme und möglichst schmerzfreie Lagerung der Extremität herbeizuführen ist. Wenn durch Applikation einer Eisblase die entzündlichen Erscheinungen und Schwellung verschwunden und die ev. vorhandenen Blutextravasate langsam der Resorption entgegengehen, soll so früh als möglich von fachkundiger Hand etwa in der 3—4. Woche eine leichte, sehr vorsichtige Massage und geringgradige passive Bewegungsübung begonnen werden; es soll dadurch einer rasch einsetzenden und um sich greifenden Atrophie der Muskel und einer drohenden Versteifung der Gelenke möglichst energisch entgegengearbeitet werden.

Besonders im Falle der Irreponibilität des Kopfes wird dieses Verfahren angezeigt sein, da gerade hier die Tendenz zur Ankylosenbildung eine sehr große ist. Je nach der Schwere des Falles sind Extension und Bettruhe mindestens 8—10 Wochen beizubehalten. Denn es ist kaum denkbar, daß vor dieser Zeit ein leistungsfähiger, genügend starker Kallus gebildet werden kann, der imstande wäre, den größten Teil des Körpergewichtes zu tragen. Eine ganz bedeutende Verminderung des anfänglich guten Resultates wäre die Folge der Ueberstürzung. Unter

vorsichtig zu steigernder Belastung und ausgiebiger orthopädischer Behandlung wird dann ein ganz befriedigendes Resultat zu erzielen sein.

Ein energisches und geradezu lebensrettendes chirurgisches Vorgehen ist dann geboten, wenn die Harnweg, Harnblase oder Darmschlingen verletzt sind und Urin oder Kot in der freien Bauchhöhle oder extraperitoneal nachzuweisen ist. Hier gilt es möglichst rasch in der für diese Verletzungen allgemein üblichen Weise entweder von den Bauchdecken oder vom Damm aus vorzugehen, die Wunde aufzusuchen, durch Naht zu schließen. gründliche Reinigung vorzunehmen und für leichten Abfluß der Sekrete zu sorgen. Vereitert durch Infektion vom Darm aus oder aus anderen Ursachen ein extraperitoneales Haematom, so wird man durch Inzision über dem Lig. Pouparti den Absceß nach stumpfem Beiseiteschieben des Peritoneums eröffnen und ev. das Hüftgelenk von außen her kontrainzidieren, da man sonst in der schwer zugänglichen Gelenkhöhle die Infektion nicht erfolgreich bekämpfen kann. Einlegen dicker Drains und Spülungen werden für guten Abfluß des Eiters zu sorgen haben.

Im allgemeinen richtet sich der Heilungsverlauf der Becken- und Pfannenbrüche nach der Größe der Nebenverletzungen, so daß die leichteren unkomplizierten Fälle eine sehr günstige Prognose quoad vitam aufweisen. Die Dauer der Heilungen und die Prognose quoad

restitutionem ad integrum haben wir bereits früher genügend erörtert.

Die Brüche des Pfannenrandes gehen meist einher mit Luxationen des Gelenkkopfes nach hinten und oben und sind als schwere Komplikationen der Luxation anzusehen. Bei den Brüchen des Pfannenrandes wird das Bruchstück durch den Kopf des Femur in der Regel nach hinten und oben auf die hintere Fläche des Darmbeines verschoben; selten erscheint es nach unten gegen den Sitzbeinhöcker verrückt. Wie die eingangs wiedergegebenen Beispiele von Mac Tyer und Scott beweisen, ist ersterer Modus der bekanntere. Demarquay berichtet über einen Fall, in welchem das Fragment gegenüber dem Foram. ovale gefunden wurde.

Meist ist der Bruch nur ein einfacher und löst nur ein keilförmiges Fragment vom Pfannenrande los. Mac Tyer fand einmal 2 Fragmente, Maisonneuve deren 3, wobei allerdings der Bruch nicht allein den Pfannenrand, sondern gleichzeitig auch den Sitzbeinstachel betraf. Durch die Lücke des ausgebrochenen Stückes kommt dann um so leichter das Austreten des Gelenkkopfes zustande.

Die Determination der Brüche des Pfannenrandes ist seit Hamilton im wesentlichen die gleiche geblieben, sie beruht auf den Symptomen der einfachen Luxation, verbunden mit einer mehr oder minder deutlichen Krepitation bei Bewegungen oder Ein-

richtungsversuchen, wie wir sie weiter oben bereits kennen gelernt haben. Insbesondere weist die große Neigung des Schenkelkopfes, infolge mangelnden Pfannenhaltes wieder in seine pathologische Stellung zurückzukehren, wobei bisweilen Krepitation zu konstatieren ist, fast mit Sicherheit auf eine Abreissung vom Rande der knöchernen Pfanne hin.

Hamilton hat die Symptome folgendermaßen zusammengesetzt: Sie sind erstens solche, welche auf eine Verrenkung hindeuten; außer diesen Krepitation und eine Schwierigkeit, wenn nicht Unmöglichkeit, den reponierten Kopf des Femur in seiner Lage zu halten. Die Krepitation wird manchmal in dem Moment aufgedeckt, in dem man das Glied zu bewegen beginnt und das erleichtert die Unterscheidung dieser Fraktur von einer mit bedeutender Verschiebung begleiteten des Schenkelhalses, indem im letzteren Falle die Krepitation gewöhnlich nicht eher gefühlt wird, bis daß die Extension vollständig und die Fragmente in Apposition gebracht sind.

Die Mehrzahl dieser Fälle ging teils infolge dessen, daß sie nicht erkannt worden waren, teils infolge der Unmöglichkeit, den Kopf des Femur in seiner normalen Lage zu erhalten, nachdem derselbe reponiert war, in bleibende Hüftgelenksverrenkung und teilweise auch Versteifung des Gelenkes mit schweren Funktionsstörungen und Beschränkungen in der Gebrauchsfähigkeit der Extremität über.

Zu den genannten diagnostischen Erkennungsmitteln Hamiltons tritt heutzutage noch das Röntgenbild, das uns in allen zweifelhaften Fällen ein durchaus sicheres Hilfsmittel an die Hand gibt. Es ist unzweifelhaft durch Anwendung desselben die Zahl der erkannten Pfannenfrakturen beider Arten erheblich gestiegen und damit auch nach gesicherter Diagnose die Therapie eine zweckmäßigere und sicherer verfolgbare geworden. Die Einrichtung der modernen Röntgenkabinette ermöglicht es uns jeden Augenblick den Heilungsverlauf und die Stellung der Fragmente zu kontrollieren, ohne den Fixationsverband abzunehmen und die natürliche Lage der Knochenteile zu verändern. Andererseits kann durch diese Kontrolle eine unkorrekte oder aus irgend einem Grunde nicht gewünschte Konsolidation der Bruchenden jederzeit verbessert werden.

Durch diese Hilfsmittel sind denn auch die erzielten Heilresultate besonders hinsichtlich einer möglichst hohen Brauchbarkeit der verletzten Extremität wesentlich bessere geworden, wenn sie auch noch nicht statistisch sich nachweisen lassen infolge der sehr geringen Anzahl der publizierten Fälle.

Die Therapie der Brüche des Pfannenrandes ist im großen Ganzen dieselbe wie wir sie bereits bei den Basisfrakturen gezeichnet haben. Ist, wie das ja sehr oft der Fall sein wird, eine Luxation des Schenkelknochenkopfes gleichzeitig vorhanden, so wird diese

nach der Methode von Kocher eingerichtet. Hieran schließt sich die permanente Extension von Bardenheuer, um eine abermalige Luxation zu vermeiden. Nachdem innerhalb mehrerer Wochen die Fraktur als genügend festgeheilt betrachtet werden kann, erhält der Kranke einen gutsitzenden Gehgipsverband zur Vermeidung einer intensiveren Atrophie der Muskel. Je nach der Schwere der Fraktur der Pfanne gilt diese nach Ablauf von 8—12 Wochen wiederum als belastungsfähig, weshalb dann der Gips abgenommen werden kann, um Massage und vorsichtige medico-mechanische Behandlung beginnen zu lassen.

Im folgenden will ich nun zur näheren Betrachtung der in der Kgl. Chirurgischen Klinik zu München während der Jahre 1905 bis 1907 inklusive beobachteten Fälle von Pfannenbrüchen übergehen, welche mir von Herrn Geheimrat v. Angerer gütigst zur Bearbeitung als Dissertation überlassen wurden.

I. Krankengeschichte.
(Nr. 2967 Chir. Klinik.)

M. Michael, 39 Jahre alter Platzarbeiter aus München. Dauer der klinischen Beobachtung: 3. September bis 3. Oktober 1906.

Diagnose:

Knochenabsprengung am rechten Rand der rechten Hüftgelenkspfanne.

Anamnese:

Beim Heben eines schweren Eisenschrankes vom Aufzug auf einen Wagen verspürte P. bereits am 28. Juli 1906 plötzlich heftige Schmerzen in der rechten Hüfte. P. gibt an, es sei ihm gewesen, als ob das Bein abgerissen wäre, so durchdringend war der Schmerz. Er hat sodann zunächst einige Stunden weiter zu arbeiten versucht, bekam aber Nachmittag so heftige Schmerzen, daß er sich zu Bett legen mußte. Der behandelnde Arzt verordnete zunächst Eisapplikation und dann Jodtinktur, worauf geringe Besserung eintrat. Auch jetzt hat P. beim Gehen noch immer Schmerzen und Brennen in der Gegend der rechten Hüfte, weshalb er auf Anraten der Versicherungsanstalt das Krankenhaus aufsuchte.

Status praesens:

Großer, schlank gebauter Mann von gutem Ernährungszustand und gesunder Hautfarbe.

Herz: Normale Grenzen, reine Töne.

Lungen: Kein pathologischer Befund.

Ueber dem Trochanter major des rechten Oberschenkels findet sich eine auf Druck und bei Bewegung sehr schmerzhafte Stelle. Bei Palpation desselben ist kein pathologisches Symptom zu ermitteln. Bei Bewegungen fühlt man im rechten Hüftgelenk leichte Krepitation.

Therapie:

Bettruhe, Eisbeutel.

Verlauf:

5. IX. 06. Anlage eines permanenten Streckverbandes; 12 Pfund Gewicht werden gut ertragen.

10. IX. 06. Der Zugverband wird mit 14 Pfund belastet und gut ertragen. P. klagt über ein taubes Gefühl im rechten Bein.

11. IX. 06. Das Röntgenbild zeigt eine kleine Absprengung des oberen hinteren Pfannenrandes.

26. IX. 06. P. geht heute zum erstenmal umher, aber nur wenig, da er noch Schmerzen im rechten Bein verspürt. Beginn der Massage.

3. X. 06. P. geht mit Stöcken viel umher, klagt aber noch über Reissen in der rechten Hüfte. Er verläßt auf eigene Veranlassung die Anstalt und wird in ambulatorische Behandlung bestellt.

II. Krankengeschichte.
(Nr. 2169 Chir. Klinik.)

W. Ludwig, 25jähriger Zimmermann aus Perrach. Dauer der klinischen Beobachtung: 15. Juni bis 22. Oktober 1907.

Diagnose:

Beckenfraktur rechts. Pfannenbruch?

Anamnese:

P. wird Nachmittags gegen 4^{30} durch die Sanitätskolonne eingebracht. Die Transportmannschaft gibt an, daß P. aus einer Höhe von 2 Stockwerken abgestürzt sei. Der Kranke

selbst ist zwar nicht bewußtlos, kann jedoch keinerlei Angaben machen.

Status praesens:

Ziemlich großer, kräftiger Mann. Das Bewußtsein ist erhalten, das Sensorium jedoch nicht frei. P. reagiert auf Anrufen und befolgt die getroffenen Anordnung, z. B. die Hände wegzunehmen u. dergl. Von seinem Namen kann er z. B. nur die zweite Hälfte mitteilen und weiß nicht, was ihm zugestoßen ist. Schwere Shockerscheinungen.

Während der Untersuchung erfolgt mehrmals Aufstoßen, jedoch kein Erbrechen. Puls 96, regelmäßig und ziemlich kräftig.

An der rechten Seite des Hinterkopfes besteht eine etwa handtellergroße Schwellung mit einer von hinten oben nach unten vorn gerichteten, ca. 4 cm langen Quetschwunde, durch welche Periost und Knochen jedoch nicht verletzt worden sind.

Die Beugeseite des rechten Handgelenkes ist durch zahlreiche, die Epidermis bis auf das Unterhautzellgewebe durchsetzende Schnitte, welche einander parallel laufen, zerschunden. An der linken Schulter wie am linken Oberschenkel finden sich flächenhafte Hautabschürfungen.

Aus dem linken Ohre, dessen Rand abgeschunden ist, besteht eine geringe Blutung, welche jedoch nicht aus der Tiefe kommt, sondern von einem Riß im Gehörgang herrührt. Die Gegend vor dem Ohre und des

Warzenfortsatzes ist verschwollen und auf Druck schmerzhaft.

P. kann sich selbst etwas aufrichten.

Der linke Oberschenkel liegt nach außen rotiert; er zeigt keine Verkürzung und keine Zeichen eines Knochenbruches. Die Versuche, ihn passiv zu bewegen, lösen lebhafte Schmerzen aus, welche in die Gegend des Hüftgelenkes lokalisiert werden. Druck auf das Becken von links her sehr schmerzhaft, ebenso in der linken Bauchseite. Krepitation und abnorme Beweglichkeit nicht nachweisbar.

Therapie:

Fixation auf Volkmann'scher Schiene.

Röntgendurchleuchtung ergibt eine Fraktur der Beckenschaufel mit Splitterbruch der linken Hüftgelenkspfanne (cfr. Bild).

Verlauf:

16. VI. 07. P. bei Bewußtsein, kann sich jedoch auf den Hergang des Unfalles noch nicht besinnen. Urin sedimentös, jedoch frei von pathologischen Bestandteilen.

17. VI. 07. P. gibt heute an, im Auftrage seiner Baufirma bei Legung eines elektrischen Kabels mitgearbeitet zu haben; ob es im 1. oder im 2. Stock war, weiß er nicht. Auch kann er sich nicht entsinnen, wie der Unfall sich ereignete.

22. VI. 07. Anlegung eines permanenten Streckzugverbandes.

1. VII. 07. P. hat im Streckverband wenig

Beschwerden, hauptsächlich in der Gegend des Sitzbeins. In der Inguinalgegend finden sich ausgebreitete Sugillationen.

8. VII. 07. Gutes Allgemeinbefinden.

15. VII. 07. P. ist beschwerdefrei.

21. VII. 07. Gutes Allgemeinbefinden; keine Klage, nur bei starkem Druck an der Bruchstelle noch leichte Schmerzhaftigkeit.

8. VIII. 07. Abnahme des Streckverbandes; das Hüftgelenk ist noch ziemlich versteift; Adduktion und stärkere Beugung im Knie nur unter Mitbewegung des Beckens möglich.

12. VIII. 07. Kontrolle durch Röntgenaufnahme ergiebt gute Verheilung der Fraktur.

Therapie: Bäder, Massage.

24. VIII. 07. Beweglichkeit gebessert; das Knie kann bis fast zur Horizontalen gehoben werden; Abduktion noch stärker behindert.

31. VIII. 07. Gehfähigkeit hat sich gebessert; P. geht jetzt mit zwei Stöcken viel herum. Massage.

12. IX. 07. Status idem.

16. IX. 07. Nach Gutachten von Dr. W. ist medico-mechanische Behandlung beantragt, jedoch ist die Genehmigung von seiten der Genossenschaft noch nicht eingetroffen.

21. IX. 07. Einstweilen Fortsetzung der Massage.

28. IX. 07. Von der Genossenschaft noch keine Antwort. Fortsetzung der bisherigen Therapie.

4. X. 07. Im medico-mechanischen Institut

des städt. Krankenhauses wird medico-mechanische Behandlung in Gestalt von Rotationsbewegungen durchgeführt.

8. X. 07. P. fühlt nach den Rotationsbewegungen immer große Schmerzen in der Hüfte, die sich aber nach $^1/_2$ Tag wieder legen.

21. X. 07. P. wird auf Wunsch in ambulatorische Behandlung entlassen. Er kann ohne besondere Anstrengungen umhergehen, und es ist seinem Gange nichts besonderes anzumerken außer Schonung der verletzten Hüfte.

III. Krankengeschichte.
(Nr. 882 Chir. Klinik.)

Karl W., 23jähriger Spengler aus München. Dauer der klinischen Beobachtung: 8. bis 21. März 1907.

Diagnose:

Schädelbasisfraktur. Oberkiefer-, Becken- und Calcaneusfraktur. Parulis; diverse Haematome. Pneumonie.

Anamnese:

P. war mit Lötarbeiten auf dem Dache eines vierstöckigen Hauses beschäftigt, glitt in der Dachrinne aus und stürzte in den Hofraum auf die Erde. P. glaubt mit den Füßen vorangefallen zu sein. Er war bewußtlos und wurde durch die Sanitätskolonne hierhergebracht. Nach Eintreffen in der Klinik war er jedoch wieder bei Bewußtsein und gab auf Anrufen gute Antwort. Die rechte Gesichtshälfte war stark geschwollen, die Pupillen er-

weitert. Die Unterlippe war durchgequetscht und in ihr befanden sich kleine Steinchen. Außerdem blutete P. aus der Nase und aus dem Mund. Die beiden Schneidezähne waren auch verletzt und lösten sich nachträglich leicht aus den Alveolen. Blutung aus dem Ohr war nicht vorhanden. P. klagt über Schmerzen an den Beinen und in der Beckengegend. Puls 80, etwas unregelmäßig.

Status praesens:

P. ist bei Bewußtsein und gibt klare Antworten. Ueber dem rechten Jochbogen ist eine kleine Quetschwunde sichtbar; die Unterlippe ist halbkreisförmig total durchtrennt, anscheinend durch Biß. Die Blutung aus den beiden Nasenöffnungen ist so stark, daß tamponiert werden muß. Die rechte Pupille ist etwas weiter als die linke. Das Abdomen ist leicht tympanitisch, nirgends druckempfindlich. Der Harn enthält kein Blut.

Bei Bewegungen im linken Hüftgelenke gibt P. lebhafte Schmerzen an, insbesondere in der Gegend der linken Artic. sacro-iliaca. Die Wirbelsäule ist intakt.

Am rechten Bein ist eine Calcaneusfraktur nachweisbar.

Therapie:

Reinigung der Wunden; die Wunde am Unterkiefer wird durch eine Situationsnaht verkleinert. Aseptischer Verband. Spülungen mit Kali permangan.

Verlauf:

9. III. 07. Haemophthalmus externus rechts stark ausgebildet. Ueber dem linken Ramus horizont. ossis pubis findet man ein blau verfärbtes leicht sich vorbuchtendes Haematom. An beiden Beinen zeigen sich zahlreiche Haematome besonders über beiden Calcanei.

12. III. 07. Die Schwellung der linken Wange hat zugenommen; aus den beiden Alveolen der Schneidezähne und des rechten Dens caninus quillt Eiter hervor; nach Extraktion dieser Zähne entleert sich eine Menge stinkenden Eiters. Das Haematom in der linken Inguinalgegend hat sich bis zu Handtellergröße verbreitert.

Röntgenbilder zeigen mit Sicherheit eine Fraktur des rechten Calcaneus und des linken horizontalen Schambeinastes. Vermutet wird eine Fraktur an der linken Beckenschaufel nahe der Artic. sacro-iliaca.

13. III. 07. P. hat heute spontan Stuhl entleert. Die Urinuntersuchung ergibt E. +, Blut —. Mikroskopische Untersuchung: Rote und weiße Blutkörperchen in mäßiger Menge, eine Reihe von granulierten Cylindern und einzelnen Blutkörperchencylindern. Uebergangsepithel.

14. III. 07. Klinisches Bild unverändert. Temperatur steigt permanent. Wegen großer Beschwerden ist die Untersuchung der Lunge nur flüchtig zu ermöglichen, anscheinend negativ.

17. III. 07. Heutige Lungenuntersuchung ist ebenfalls nur kurze Zeit und in Seitenlage möglich und ergibt links verstärkten Stimmfremitus, bronchiales Atmen und Dämpfung bis zur Höhe des Angul. scapulae.

Der Puls ist schwächer geworden. Tinct. digit., beginnend mit 2×5 Tropfen.

Ueber dem linken horizontalen Schambeinast ist das Haematom stärker geworden, die Haut darüber ist tiefblau verfärbt.

20. III. 07. Lungenentzündung ergibt über beiden Lungen eine von der Spina scapulae bis zur unteren Lungengrenze reichende Dämpfung. Puls irregulär, schwach. 130. Atmung oberflächlich. Eiterung aus den Alveolen des rechten Oberkiefers nahezu vollkommen vorüber.

21. III. 07. Exitus letalis.

Sektionsbericht.

Anatomische Diagnose:

Sepsis. Oedem. Hypostase. Doppelseitige Pleuropneumonie septischer Natur und reichl. haemorrhagisches Exsudat. Eitrige Pleuritis. Dilatation beider, besonders des rechten Ventrikels. Trübe Schwellung der Leber. Multiple Beckenfrakturen des linken horizontalen Schambeinastes mit sekundären eitrigen Abscessen. Reichl. Sugillationen im Bauch und Becken. Hochgradige Anaemie aller Organe.

Mittelgroße, kräftig gebaute männliche

Leiche; in den abhängigen Partien mit lividen Totenflecken. Thorax gut gewölbt, symmetrisch. Abdomen leicht aufgetrieben, Totenstarre noch vorhanden. Keine Oedeme, kein Decubitus. Conjunctiva und das ganze rechte Auge blutunterlaufen. Rechte Pupille kleiner als die linke. Hautfarbe blaß, im Gesicht und an den Schultergelenken ausgesprochen gelb. Sämtliche oberen Schneidezähne fehlen. Auf der Unterlippe zeigt sich eine querverlaufende, 3,5 cm lange Wunde, die durch Nähte verschlossen ist; zwei kürzere Wunden am Kinn. Am Nabel finden sich kleine, blaue Verfärbungen und ein großer vom Mons pubis im Bogen 5 cm oberhalb der Darmbeinschaufel fast bis zur hinteren oberen Spina iliaca und an der Seite bis zum Trochanter reichender, dunkel blauroter Flecken.

Praeputium stark geschwollen, etwas eitrig. 10 cm unterhalb des linken Kniees zeigt der Unterschenkel starke blaue bis blaurote Verfärbungen, ebenso linker und rechter Fuß.

Muskulatur trocken, dunkel braunrot; Fettpolster gering. Die Leber überragt fingerbreit den Rippenbogen. Das Netz deckt etwa zwei Drittel der Darmschlingen. Im kleinen Becken etwa 10 ccm einer dunkelroten Flüssigkeit. Darmschlingen meteoristisch aufgetrieben. Rippenknorpel schneiden sich weich. Herzbeutel liegt Handtellergroß vor. Die Lungen berühren sich in der Mittellinie. In der linken Pleurahöhle etwa $^1/_4$ l blutgemischte Flüssigkeit. Lunge nirgends verwachsen.

Rechterseits etwa $^1/_3$ l trübe, rötlichgelbe Flüssigkeit; Lunge ebenfalls frei. Im Herzbeutel etwa ein halbes Weinglas voll einer leicht trüben, weingelben Flüssigkeit.

Linke Lunge: Oberlappen von blaßgrauer Farbe, fühlt sich zum größten Teile weich an, nur lateral etwas derb. Die Pleura ist überall glatt und glänzend. Das Gewebe schneidet sich weich, knistert. Luftgehalt vermindert, Saftgehalt stark vermehrt, Blutgehalt verringert; Schnittfläche blaß braunrot. Unterlappen livid bräunlich verfärbt. Konsistenz milzartig. Gewicht erheblich vermehrt, Volumen vergrößert. Pleura etwas getrübt mit sparsamen weißlichen Fibrinauflagerungen. Gewebe schneidet sich derb, Schnittfläche glänzend. Saftgehalt sehr vermehrt, Luftgehalt fast aufgehoben. Bei Druck entleert sich stellenweise aus den feinen Bronchien Eiter. Farbe dunkelbraunrot. Blutgehalt bedeutend vermehrt. Ausgeschnittene Stückchen sinken im Wasser unter.

Rechte Lunge: Aeußeres Bild wie links, nur Spitze etwas dunkler und derber. Pleura über den hinteren Teile des Oberlappens leicht getrübt, stellenweise mit zarten, gelblichen, eitrig-fibrinösen Auflagerungen. Parenchym im ganzen sehr saftreich, Blut- und Luftgehalt verringert. Farbe schmutzig blaßbraunrot. Mittellappen mit etwas vermehrtem Luft- und Blutgehalt; auf der Schnittfläche etwas bräunlich-eitrige Flüssigkeit. Unterlappen derb. Farbe schmutzig braunrot. Blutgehalt

vermehrt, Luftgehalt fast aufgehoben, Konsistenz milzartig. Ausgeschnittene Stückchen sinken im Wasser unter.

Herz. Im rechten Vorhof geringe Mengen dunklen Blutes. Im linken Vorhof eine geringe Menge teils flüssigen, teils locker geronnenen Blutes. Herz besonders im Breitendurchmesser etwas vergrößert. Epicard glatt und glänzend, mit mäßigen Auflagerungen. Klappen schlußfähig. Rechter Ventrikel etwas über hühnereigroß, enthält lockere Gerinnsel. Endocard glatt, Klappen zart und schwach rötlich imbibiert; Wandung von geringer Dicke. Rechter Vorhof ziemlich erweitert, Wandung dünne, Klappen ohne Befund. Linker Ventrikel fast leer; Höhle auch etwas erweitert. Klappen und Endocard ohne Befund. Ostien für 2 Finger durchgängig. Muskulatur blaßbräunlich. Konsistenz welk, schlaff. Aortenintima glatt.

Milz um das doppelte vergrößert, sehr weich. Farbe blaßrötlich, Kapsel glatt. Pulpa quillt vor. Maße: 16:8,5:2 cm.

Leber vergrößert, Oberfläche blaß, Kapsel nicht überall durchscheinend; Schnittfläche blaß; Läppchenzeichnung etwas verschwommen. Gallenblase enthält etwa 2 Eßlöffel einer blaßgelblichen, dünnflüssigen Galle.

Im Magen befindet sich eine mit Flocken gemischte Flüssigkeit; Schleimhaut blaß. Im Fundus ist die Schleimhaut fleckig gerötet, hyperaemisch. Retroperitoneale Weichteile haemorrhagisch infiltriert.

Im unteren Dünndarm befindet sich eine mit Flocken gemischte Menge gallig gefärbter, dicker Flüssigkeit. Am Wurmfortsatz nichts besonderes.

Beide Nieren mit leicht abziehbarer Kapsel, Oberfläche glatt. Parenchym schneidet sich derb; Rinde und Mark ist deutlich geschieden. Blutgehalt gering; Pyramiden heben sich deutlich von der Rinde ab. Diese ist gleichmäßig grau, blutleer. Zeichnung verwaschen. Beim Darüberstreifen zeigt sich trüber Saft.

In der Harnblase etwa 1 Weinglas voll dunkelgefärbter Flüssigkeit; Schleimhaut blaß; in der hinteren Wand dunkelbraunroter, offenbar haemorrhagischer Herd; Trabekel deutlich vortretend.

Schädeldach von geringem Umfang, Knochen sklerosiert. Tabula interna etwas wellig. Dura mit der inneren Tafel etwas verwachsen, nicht sehr durchscheinend. Blutgehalt herabgesetzt. Im Längsblutleiter sparsame Gerinnsel, weiche Häute durchsichtig und zart. Gefäße sehr blutarm. Windungen nicht abgeplattet. An der Basis sind die weichen Häute durchsichtig, die Gefäße zartwandig und leer.

Das Großhirn schneidet sich weich, die Schnittfläche erscheint weiß, Blutgehalt fast aufgehoben. Seitenkammern nicht erweitert. Adergeflechte blutleer. Das Ependym der Ventrikel ist zart. Die übrigen Teile des Großhirns saftig und glänzend. Auf Querschnitten

zeigt sich keine besondere Zeichnung. Medulla oblongata ist ebenfalls zart und saftig glänzend. Kleinhirn schneidet sich weich; saftig glänzend.

PS. Aus den Abscessen der Frakturstellen wurden durch Kulturen Staphylococcen, aus der Milz Arten von Bacterium coli gefunden.

Das Beckenpräparat dieses Falles, welches sich in der Sammlung des pathologischen Institutes befindet und das mir mit der gütigen Erlaubnis des Herrn Obermedizinalrates Professor Dr. Ritter v. Bollinger zum näheren Studium überlassen wurde, will ich im folgenden näher beschreiben.

Die linke Beckenhälfte läßt bei seitlicher Betrachtung neben den oben bereits genannten Frakturen des Schambeines deutlich multiple Spalte sowohl im Boden als auch am Rande der Pfanne erkennen. In der Mitte zwischen Spina iliaca ant. infer. und der Eminentia ileo-pectinea beginnt eine längliche, nach abwärts ziehende Bruchlinie, welche die Pfannengrube in zwei gleiche Hälften teilt, eine vordere und eine hintere, und dann, nach abwärts sich fortsetzend, den Pfannenrand spaltet und in der Mitte des hinteren Randes des Foramen obturatorium endet. An der Beckeninnenseite verläuft die Bruchlinie 1 cm über der Linea arcuata halbwegs bis zur Symphysis sacro-iliaca, schlägt sich dann plötzlich rechtwinkleg um und geht fast vertikal durch das Darmbein und den absteigenden Ast des Sitzbeines, um im gleichen Punkte des

Foram. obturat. zu enden und die Verbindung mit der äußeren Bruchlinie herzustellen. Außer dieser Hauptdurchtrennungslinie des ganzen Pfannenbodens bemerkt man zwei von dieser beginnende und einander ziemlich parallellaufende Risse nach hinten durch die Pfanne gehen. Die obere der beiden entspricht ungefähr der Vereinigungsstelle von Scham- und Darmbein, die untere entfernt sich etwa 2 cm von der Vereinigungsstelle nach rückwärts. Beide laufen über den Pfannenrand hinweg auf deren Hinterfläche und enden im Zickzack in der vertikalen Bruchlinie der Innenfläche des Beckens. Endlich findet sich ein schräg von vorne oben nach hinten unten verlaufender Spalt, der die letztgenannten parallelen Linien miteinander verbindet. Dadurch wird von der hinteren Hälfte der Pfanne ein nach unten gelegenes Viertel vollständig abgetrennt. Außerdem ist dadurch im oberen Teil von der Spina ischiad. ein großes Fragment ausgebrochen. Es stellt sich also durch die genannten Bruchlinien die Pfanne als multipel frakturiert und in 4 große Hauptteile zerlegt dar.

Des weiteren sieht man an der Außenfläche des linken absteigenden Sitzbeines eine Infraktionslinie, welche von rechts oben nach links unten zieht und bis zur Spina ischiad. reicht.

Bei der Betrachtung des Beckens von vorne ergibt sich eine nahe dem lateralen Ende des linken horizontalen Schambeinastes in senkrechter Richtung den Knochen

vollständig durchtrennende Bruchlinie. Projiziert man die Richtung derselben durch das Foram. obturat. hindurch auf den absteigenden Sitzbeinast, so zeigt sich auch dieser in vertikaler Richtung durchtrennt.

Die rechte Beckenhälfte weist ebenfalls zwei Knochendurchtrennungen auf; die eine derselben verläuft in ungefähr querer Richtung durch die Verbindungsstelle zwischen absteigendem Scham- und aufsteigendem Sitzbeinast. Die zweite durchbricht die Mitte des horizontalen Schambeinastes in vertikalem Sinne.

Auch das Os sacrum ist mehrfach frakturiert. Eine vom oberen Rande der rechten Massa lateralis beginnende Bruchlinie durchsetzt den Knochen in toto und endet im I. Foram. sacrale anter. Ebenso hat die vom rechten III. Foram. sacrale anter. schräg nach links unten ziehende Linie den ganzen Knochen durchtrennt und endigt in der Mitte des linken Steißbeinrandes. Endlich findet sich an der Hinterfläche des Kreuzbeines eine dritte Bruchlinie von 3 cm Länge, die im Canal. sacral. beginnt und sich der Crista sacral. medialis dextra zuwendet.

Wir haben hier also eine typische seitliche Abtrennung der linken Hälfte des Beckenringes, mit welcher auch eine mehrfache Fraktur der Pfanne in Basis und Rand verbunden ist.

Nach Bekanntgabe dieser drei Kranken-

berichte erscheint es mir von Wert, auf folgende Punkte aus denselben hinzuweisen:

Vor allem sehe ich dabei die von Gräßner ausgesprochene Ansicht bestätigt, daß wir die Diagnose „Pfannenbruch“ nur dann mit Sicherheit auszusprechen vermögen, wenn das Röntgenbild ganz unzweideutige Aufschlüsse darüber gibt. Hier wie dort war die Läsion der Pfanne überhaupt übersehen bezw. nur vermutet worden. Nicht in letzter Linie mag dazu auch der Gesamtzustand des Kranken, der eine intensive Untersuchung desselben nicht zuließ, beigetragen haben.

Nun hat zwar Gräßner allein bereits 7 Pfannenbrüche unter 10 Beckenfrakturen innerhalb 9 Monaten in der Klinik Bardenheuers beobachtet, doch hält er diese Häufigkeit der Fälle selbst für ein zufälliges Zusammentreffen. Trotz alledem aber müssen wir ihm recht geben, wenn er sagt, daß Beckenfrakturen und unter diesen wiederum Frakturen der Pfanne viel häufiger vorkommen, als man annimmt; der Grund liegt eben darin, daß die Beckenbrüche und mit ihnen die Pfannenbrüche leichteren Grades übersehen und als Kontusionen behandelt werden. Daß das frühzeitige Erkennen derselben gerade für die Unfallpraxis sehr wichtig ist, beweist Richter durch Beobachtung zweier Fälle von Beckenfrakturen, „in denen die Beschädigten erst als Simulanten bezeichnet wurden, bei denen aber die genaue Untersuchung die Diagnose voll sicherte“.

Zum Schlusse möchte ich noch kurz auf Verletzungen der Gelenkkapsel bei den Brüchen der Pfanne eingehen. Während es sich bei den die Pfannenbasis betreffenden Brüchen meist um multiple, unregelmäßig verlaufende und der Komplikation der Frakturen ganz analoge Verletzungen des Bandapparates handelt, welche in den einzelnen Fällen ganz verschieden sein können, läßt sich bei den Absprengungen des Pfannenrandes eine gewisse Regelmäßigkeit in der Beteiligung des Bandapparates feststellen. Da die Abreißungen von Teilen des Pfannenrandes eben oft dadurch zustande kommt, daß bei der gewaltsamen Luxation des Kopfes aus seiner normalen Stellung die durch ungewöhnlich starke Ligamente verdickte Kapsel sich widerstandsfähiger erweist als der Knochen, an dem sie inseriert, so ist diese Art der Bänderläsion eben am häufigsten bei den mit Verschiebung des Gelenkkopfes einhergehenden Pfannenfrakturen. Die Kapsel ist an den betreffenden Stellen quer oder in Form eines Dreieckes von der Pfanne abgerissen oder auch der Länge nach eingerissen wie bei einer gewöhnlichen Luxation. Zuweilen kommt es vor, daß die Kapsel an ihrer ganzen hinteren Ausdehnung vom Pfannenrand abgelöst ist. Niemals aber ist zu beobachten, daß das Y-förmige Band verletzt wird, denn es ist so stark, daß eher der Knochenrand abreißt. Durch dessen starken Zug allein kann der Kopf in seiner falschen Stellung fixiert sein.

Das Lig. teres ist häufig zerstört, kann aber auch aus dem Grübchen am Schenkelkopf abgelöst sein oder daselbst ein Stückchen seines Ansatzes abgerissen haben. Braun beschrieb jüngst ein Präparat, in welchem der Schenkelkopf von oben nach unten durchbrochen war, während das abgerissene Stück des Kopfes noch mit dem Lig. teres zusammenhing.

Es erübrigt mir noch die angenehme Pflicht, Herrn Geheimrat Professor Dr. Ritter v. Angerer für die gütige Ueberlassung der Arbeit aus der Klinik sowie Herrn Obermedizinalrat Professor Dr. Ritter v. Bollinger für die freundliche Abgabe des Präparates besten Dank zu sagen. Ebenso bin ich Herrn Oberarzt Privatdozent Dr. Gebele für die freundliche Unterstützung und Herrn Privatdozent Dr. Grashey für sein liebenswürdiges Entgegenkommen bezüglich der Röntgenaufnahmen an dieser Stelle zum Ausdruck meines Dankes verpflichtet.

Literaturangabe.

1. Schmitt's mediz. Jahrbücher 1882. Bd. 125, 235.
2. Malgaigne: Knochenbrüche und Verrenkungen.
3. Hüter: Grundriss der Chirurgie.
4. Helferich: Atlas der Frakturen und Luxationen.
5. Bardeleben: Lehrbuch der Chirurgie.
6. Hamilton: Knochenbrüche und Verrenkungen (Rose).
7. Gurlt: Handbuch der Lehre von den Knochenbrüchen.
8. Hoffa: Lehrbuch der Frakturen und Luxationen.
9. Albert: Lehrbuch der spez. Chirurgie.
10. Bergmann-Bruns-Mikulicz: Handbuch der prakt. Chirurgie.
11. König: Lehrbuch der spez. Chirurgie.
12. Tillmann: Lehrbuch der spez. Chirurgie.
13. Zentralblatt für Chirurgie 1883. 1896, 1904.
14. Deutsche Zeitschrift für Chir. Bd. 41, 64, 71.
15. Archiv für klin. Chir. Bd. 10, 20.
16. Beiträge für klin. Chir. Bd. 33.
17. Münchener med. Wochenschrift 1884, 1887.
18. Graessner: Deutsche Zeitschrift für Chir. Bd. 64.
19. Ass: Pfannenfrakturen mit Luxation des Oberschenkels. Inaug.-Diss. 1876. Jena.
20. Karl v. Schnizer: Ueber Beckenfrakturen. Inaug.-Diss. München 1894.

Lebenslauf.

Der Verfasser, Shigeki Nakayama, ist am 21. September 1879 als jüngster Sohn des Gutsbesitzers Shintaro Nakayama im Regierungsbezirk Nagano (Japan) geboren.

Im März 1898 absolvierte er die Provinzial-Mittelschule, welche dem deutschen Gymnasium entspricht, besuchte von September 1898 bis November 1902 die kaiserl. medizinische Akademie zu Chiba mit gutem Erfolg und erhielt im Dezember 1902 die Approbation als praktischer Arzt erteilt. Von November 1902 bis zum Sommer 1907 hat er als Assistenzarzt am staatl. Institut für Chirurgie zu Tokio praktiziert.

Am 14. September 1907 kam er nach Deutschland, um an der Universität zu München seine medizinischen Studien fortzusetzen, und ließ sich hier immatrikulieren.

Der Verfasser:

Shigeki Nakayama.

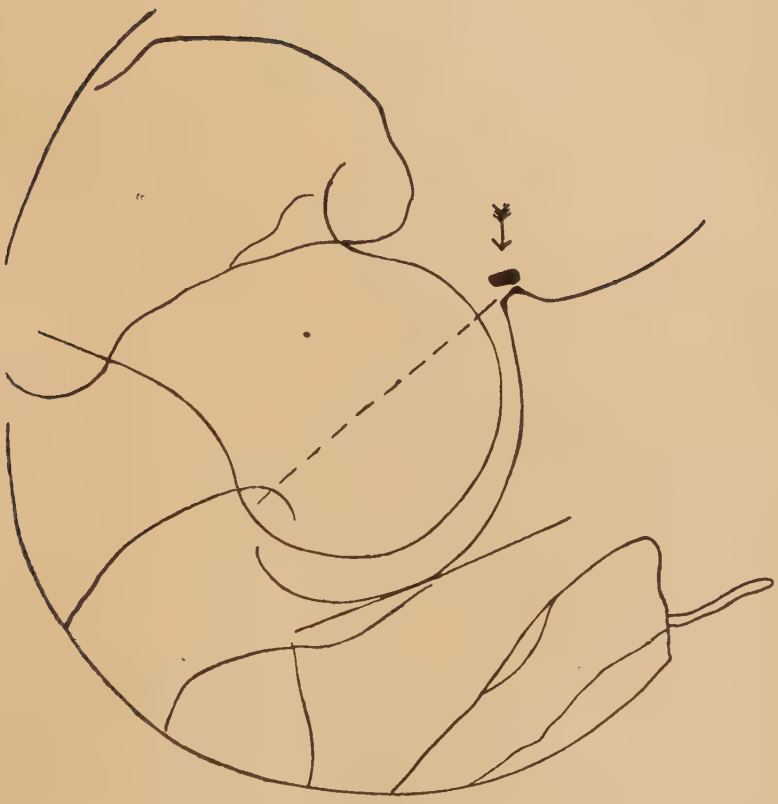

Fall 1.

Fall II.

Fall III.